

## Desarrollo heterogéneo, alternante y altamente ordenado en los túbulos seminíferos de la alpaca adulta (*Vicugna pacos*): resultados preliminares

### Seminiferous tubules development was heterogeneous, alternating and highly ordered in the adult alpaca (*Vicugna pacos*): preliminary results.

Núñez, ME<sup>1</sup>; Genovese, P<sup>1</sup>; Cordero, A<sup>2</sup>; Picabea, N<sup>1</sup>; Cárdenas, O<sup>3</sup>; Huanca, W<sup>4</sup>; Bielli, A<sup>1\*</sup>.

<sup>1</sup> Departamento de Morfología y Desarrollo, Facultad de Veterinaria, Universidad de la República, Montevideo, Uruguay. Email: [alejandro.bielli@gmail.com](mailto:alejandro.bielli@gmail.com)

<sup>2</sup> Facultad de Zootecnia, Universidad Agraria La Molina, Av. La Universidad s/n Lima, Perú. Email: [cracpe@yahoo.es](mailto:cracpe@yahoo.es);

<sup>3</sup> Programa Nacional de Camélidos-EE ILLPA INIA-PUNO, Perú;

<sup>4</sup> Laboratorio Reproducción Animal, Facultad Medicina Veterinaria, Universidad Nacional Mayor de San Marcos, Lima, Perú. Email: [whuanca2002@yahoo.com](mailto:whuanca2002@yahoo.com)

#### Resumen

La alpaca es un camélido de reproducción estacional, de importancia económica en la región andina. La histología testicular de la alpaca no ha sido descrita en detalle, aunque sí se ha descrito la espermatogénesis en la llama. Doce alpacas macho, raza Huacaya, fueron sacrificadas y sus testículos muestreados. Seis de ellos fueron sacrificados en enero (estación reproductiva, lluviosa) y otros seis en setiembre (estación no reproductiva, seca). Porciones de parénquima testicular fueron fijadas (inmersión, solución de Bouin, 24 horas), almacenadas en etanol 70°, deshidratadas, incluidas en parafina y las secciones resultantes tratadas con hematoxilina y eosina. A la evaluación histológica cualitativa se encontró una estructura con mediastino testicular curvo, a lo largo del eje longitudinal testicular, con lobulillos limitados por tabiques conjuntivos dispuestos radialmente al mediastino. En testículos de estación reproductiva, el intersticio bien desarrollado contenía grandes acúmulos de células de Leydig. El desarrollo de los túbulos seminíferos fue variable entre túbulos pertenecientes a lobulillos vecinos. En testículos de estación no reproductiva, el desarrollo de túbulos seminíferos y células de Leydig fue escaso. Interesantemente, el grado de desarrollo de los túbulos seminíferos fue muy variable entre lobulillos vecinos: algunos lobulillos alojaban túbulos con luz pequeña, epitelio seminífero relativamente alto y presencia de espermatozoides, mientras que otros los túbulos de otros lobulillos cercanos ni siquiera presentaban luz. Este desarrollo heterogéneo de los túbulos seminíferos, más marcado fuera de estación reproductiva, alternaba ordenadamente lobulillos testiculares con túbulos moderadamente bien desarrollados y otros lobulillos con túbulos muy poco desarrollados a través de todo el parénquima testicular.

**Palabras clave:** testículo, alpaca, histología, estacionalidad reproductiva.

#### Abstract

The alpaca is a seasonally breeding camelid of economical importance in the Andean region. Alpacas' testicular histology has not been described in detail. However, llama's spermatogenesis has been described. Twelve male alpacas, Huacaya breed, were slaughtered and their testes sampled. Six of them were slaughtered in January (breeding season, rainy season) and six in September (non-breeding season, dry season). Testes tissue samples were immersion fixed (Bouin's solution, 24h.), stored in 70° ethanol, dehydrated and embedded in paraffin. Sections were stained with haematoxylin-eosin. Testicular structure at qualitative evaluation of slides consisted of a curved sagittal mediastinum testis, and radially oriented lobules separated by connective tissue septa. In the breeding season testes the interstitium was well developed and harboured big groups of Leydig cells. The development of the seminiferous tubules varied among neighbouring lobules. In the non-breeding season testes, the development of seminiferous tubules and Leydig cells was poor. Interestingly, seminiferous tubules development varied widely among nearby lobules: some lobules had tubules with small lumen, relatively high seminiferous epithelium with abundant sperm while tubules from nearby lobules did not even have lumen. This marked heterogeneity in seminiferous tubules development was more obvious in the non-breeding season testes and was very orderly, alternating lobules with highly developed tubules and lobules with very poorly developed tubules.

**Key words:** testis, alpaca, histology, seasonal reproduction.

## Introducción

La alpaca (*Vicugna pacos*) es un camélido de importancia económica en la región andina. La mayor parte de las alpacas se encuentran en el Perú. Los índices reproductivos de la alpaca en el Perú son bajos, esto puede ser atribuido al difícil ambiente en que se realiza la producción de alpacas, pero es necesario conocer detalladamente las características reproductivas de estos animales para disponer de más herramientas en la mejora de dichos índices reproductivos. La histología testicular de la alpaca no ha sido descrita en detalle y hasta donde sabemos no se ha publicado al respecto en revistas especializadas internacionales, aunque sí se ha descrito la espermatogénesis en la llama (*Lama glama*) (Delhon y von Lawzewitsch, 1987), e incluso los efectos de la temperatura ambiental elevada sobre la histología testicular y la calidad espermática en la llama (Schwalm y col., 2007). Es bien sabido que la alpaca tiene reproducción estacional, con una estación reproductiva (ER) en que ocurren los picos de pariciones en enero, y apareamientos poco después de las pariciones, durante la estación lluviosa en la sierra, y una estación no reproductiva (ENR) prolongada, durante la estación seca. No se ha estudiado si existen cambios histológicos estacionales en el testículo de la alpaca. Aunque actualmente estamos realizando un estudio estereológico del testículo de alpaca y de su estacionalidad, en el presente trabajo nuestro objetivo fue hacer una descripción cualitativa de la histología testicular de la alpaca, presentando resultados preliminares sobre características particulares del desarrollo de los túbulos seminíferos en las estaciones reproductiva y no reproductiva.

## Materiales y Métodos

Doce alpacas macho, raza Huacaya, fueron sacrificados en la Estación Experimental de Cría y Producción de Camélidos, en Quimsachata, ILLPA INIA-PUNO, Perú (15°41'39''LS, 70°36'24''LW, 4200 msnm). El lugar presenta dos estaciones marcadas (lluviosa y seca), con una temperatura mínima de -4,7°C, una máxima de 13,2°C y una humedad relativa ambiente de 55% (Gómez y col., 2003). Seis animales fueron sacrificados en enero (ER) y otros seis fueron sacrificados en setiembre (ENR). Los testículos fueron cortados sagitalmente y muestras de su parénquima fueron tomadas, fijadas por inmersión en solución fijadora de Bouin durante 24 horas, almacenadas en etanol 70° (v/v), deshidratadas por inmersión en etanol 70°, 95° y 100°, luego pasadas por cloroformo, 3 baños de parafina líquida (60°C) e incluidos en bloques de parafina, orientando las piezas de manera que la cara de corte fuera paralela al corte sagital del testículo. Se obtuvieron secciones histológicas a 7 µm, tratadas con hematoxilina y eosina. Las mismas fueron sometidas a un examen histológico cualitativo.

## Resultados y Discusión

La estructura microanatómica del testículo de todas las alpacas mostró un mediastino testicular dispuesto a lo largo del eje mayor en una trayectoria curva (Fig. 1). Al igual que en la mayoría de los mamíferos, dicho mediastino alojaba la rete testis y conductillos eferentes. El parénquima seminífero estaba organizado en lobulillos dispuestos radialmente al mediastino y fácilmente reconocibles, ya que estaban delimitados por tabiques de tejido conjuntivo relativamente anchos. En todos los testículos estudiados, un solo lobulillo ocupaba la concavidad en la trayectoria del mediastino testicular (Fig. 1).

En testículos muestreados en estación reproductiva, el intersticio testicular mostraba grandes acúmulos de células de Leydig rodeando vasos linfáticos, coincidiendo con lo descrito por Delhon y von Lawzewitsch (1987) en llamas. La mayoría de los túbulos seminíferos estaban en plena actividad espermatogénica. Sin embargo, todos los testículos estudiados presentaron algún túbulo seminífero con escaso desarrollo de su epitelio germinativo: luz proporcionalmente muy ancha, epitelio germinativo muy delgado y con escaso número de células de la línea germinal (Fig. 2B). En ningún caso las células germinativas de estos túbulos llegaban a diferenciarse en espermatozoides. Esto sugiere la existencia de factores locales que determinan una eficiencia baja en la producción de espermatozoides del parénquima testicular de la alpaca, incluso en plena estación reproductiva.

En testículos muestreados en estación no reproductiva el intersticio testicular mostraba acúmulos de células de Leydig de tamaño claramente menor que en los testículos tomados en ER y con citoplasma menos abundante en comparación con sus núcleos, lo que sugiere una escasa actividad esteroidogénica. Los túbulos seminíferos mostraron grados de desarrollo muy variables entre sí (Fig. 2C): mientras que algunos cortes transversales u oblicuos de túbulos eran cualitativamente (no tenemos aún resultados de diámetros tubulares) similares a los túbulos de estación reproductiva, e incluso presentaban algunos espermatozoides, los túbulos de lobulillos vecinos habían regresado, tal como es característico en machos marcadamente estacionales, a una estructura maciza, en cordón, similar a los cordones sexuales

testiculares previos a la pubertad. Por otra parte, había otros túbulos en condiciones intermedias entre los dos extremos antedichos. Esto demuestra una estacionalidad reproductiva importante, pero que existe producción de un número reducido (y aún no calculado) de espermatozoides fuera de la estación reproductiva. Resultó interesante que la heterogeneidad en el desarrollo de los túbulos seminíferos no se presentó al azar, sino mostrando un ordenamiento llamativo: cada lobulillo alojaba cortes de túbulos en un grado similar de desarrollo, y a su vez, en una recorrida desde un extremo al otro de los testículos, lobulillos con túbulos relativamente desarrollados alternaban uno a uno con lobulillos conteniendo túbulos seminíferos muy involucionados (Figs. 1 y 2A). Esto sugiere nuevamente, al igual que en los testículos estudiados en la estación reproductiva, que más allá de las influencias hormonales, hay diferencias importantes en el ambiente local de cada túbulo seminífero y el intersticio vecino. Por otra parte, hasta donde sabemos, no se ha reportado ningún otro caso en que la involución estacional de la estructura testicular sea tan heterogénea y al mismo tiempo presente un orden alternante tan marcado.

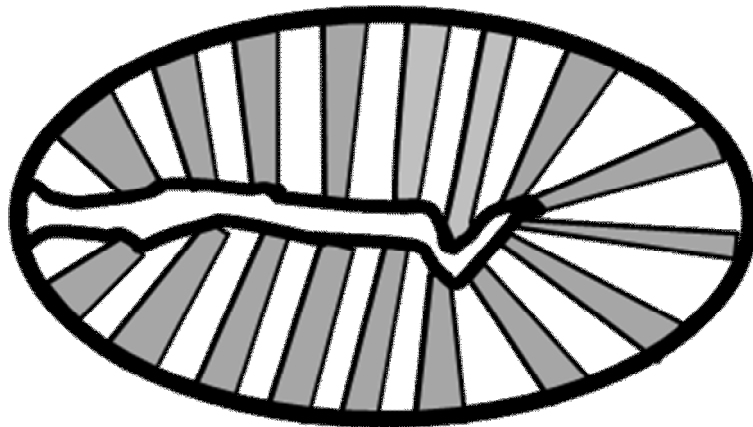


Figura. 1. Esquema de la anatomía microscópica del testículo de alpaca y de la distribución heterogénea y ordenada alternadamente del desarrollo de los túbulos alojados en los lobulillos testiculares. Zonas grises: lobulillos con túbulos involucionados. Zonas blancas: lobulillos con túbulos relativamente desarrollados

### Conclusiones

Hemos encontrado 1) un grado importante de estacionalidad en la estructura microscópica del testículo de la alpaca y 2) que la involución de los túbulos seminíferos que ocurre en la estación no reproductiva es heterogénea y responde a un ordenamiento alternante muy marcado.

### Literatura Citada

- Delhon, G.A. and I. von Lawzewitsch, I. 1987. Reproduction in the male llama (*Lama glama*), a South American camelid. I. Spermatogenesis and organization of the intertubular space of the mature testis. *Acta Anat (Basel)*. 129:59-66.
- Gómez, F., A. Chávez, E. Casas, E. Serrano y O. Cárdenas. 2003. Determinación de la seroprevalencia de toxoplasmosis en alpacas y llamas en la estación experimental INIA-PUNO. *Rev. Inv. Vet. Perú*. 14:49-53.
- Rodriguez, A., M.A. Rojas, E. Bustos-Obregón, B. Urquieta and J. Regadera. 1999. Distribution of keratins, vimentin, and actin in the testis of two South American camelids: vicuña (*Vicugna vicugna*) and llama (*Lama glama*). An immunohistochemical study. *Anat Rec*. 254:330-5.
- Schwalm, A., M. Gauly, G. Erhardt, and M. Bergmann. 2007. Changes in testicular histology and sperm quality in llamas (*Lama glama*), following exposure to high ambient temperature. *Theriogenology*. 67:1316-23.

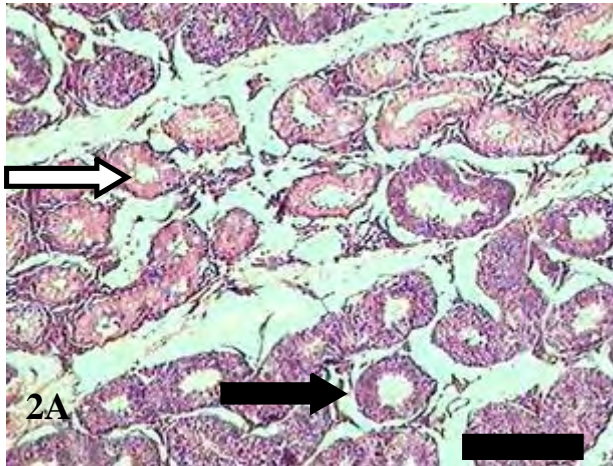


Fig 2A. Testículo de alpaca en estación no reproductiva. Obsérvese la alternancia de lobulillos con túbulos seminíferos relativamente desarrollados (flecha negra) y otros muy poco desarrollados (flecha blanca). Barra= 200  $\mu$ m.

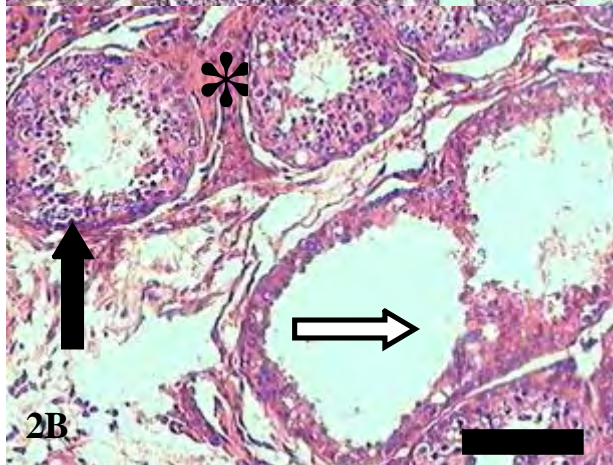


Fig. 2B. Testículo de alpaca en estación reproductiva. Incluso en estación reproductiva hay alternancia de lobulillos con túbulos seminíferos bien desarrollados (flecha negra) y otros poco desarrollados (flecha blanca). Obsérvese los grandes acúmulos de células de Leydig (\*). Barra= 50  $\mu$ m.

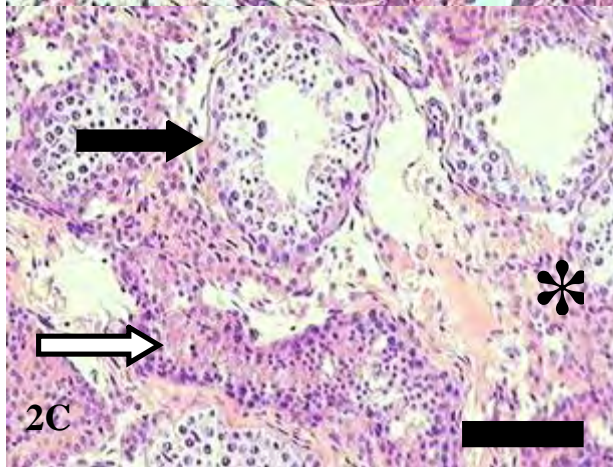


Fig. 2C. Testículo de alpaca en estación no reproductiva. Obsérvese túbulos seminíferos relativamente bien desarrollados (flecha negra) y otros muy poco desarrollados, casi sin luz (flecha blanca). Las células de Leydig están poco desarrolladas (\*). Barra= 50  $\mu$ m.